



EUROPA FACHBUCHREIHE  
für Berufe im Gesundheitswesen

Mandy Gerin  
Regine Astrid Schmidt

# Traumatologie und orthopädische Chirurgie

## Praxisfälle Physiotherapie – Band 1

VERLAG EUROPA-LEHRMITTEL · Nourney, Vollmer GmbH & Co. KG  
Düsselderger Straße 23 · 42781 Haan-Gruiten

Europa-Nr.: 64868

*Autorinnen:*

Mandy Gerin  
Regine Astrid Schmidt

*Verlagslektorat:*

Anke Horst, Anja Tüngler

*Illustrationen:*

Steffen Faust, 12619 Berlin  
Hendrik Kranenberg, 57489 Drolshagen

1. Auflage 2016

Druck 5 4 3 2 1

Alle Drucke derselben Auflage sind parallel einsetzbar, da bis zur Behebung von Druckfehlern untereinander unverändert.

ISBN 978-3-8085-6486-8

Alle Rechte vorbehalten. Das Werk ist urheberrechtlich geschützt. Jede Verwertung außerhalb der gesetzlich geregelten Fälle muss vom Verlag schriftlich genehmigt werden.

© 2016 by Verlag Europa-Lehrmittel, Nourney, Vollmer GmbH & Co. KG, 42781 Haan-Gruiten  
[www.europa-lehrmittel.de](http://www.europa-lehrmittel.de)

Umschlaggestaltung: tiff.any GmbH, 10999 Berlin  
Umschlagfoto: WavebreakmediaMicro – Fotolia.com

Layout und Satz: Sanset Druckvorlagen, 67361 Freisbach, [www.sanset.de](http://www.sanset.de)  
Druck: Konrad Triltsch, Print GmbH, 97199 Ochsenfurt

## Vorwort

Das Arbeitsfeld von Physiotherapeuten<sup>1</sup> ist in den vergangenen Jahren deutlich anspruchsvoller geworden. Die Aus-, Fort- und Weiterbildung sowie das Studium müssen sich ständig dem aktuellen und hohen Niveau des Tätigkeitsbereiches anpassen. Der Verantwortungsbereich von Physiotherapeuten steigt, sie sind oft ein wichtiger Teil des multidisziplinären Behandlungsteams und brauchen eine Qualifizierung, die es ermöglicht, Patienten auch bei Direktzugang zu untersuchen und erfolgreich zu behandeln.

Das vorliegende Lehrbuch liefert Fallbeispiele und Lösungswege mit komplexen Denk-, Entscheidungs- und Handlungsprozessen eines professionellen Physiotherapeuten.

### An wen wendet sich das Lehrbuch?

- Schüler und Studenten im Berufsfeld Physiotherapie können es nutzen:  
Zur Erarbeitung der Inhalte in den Fächern Krankheitslehre und physiotherapeutische Anwendungen in der Traumatologie und orthopädischen Chirurgie sowie zur Wiederholung bzw. Festigung der Inhalte und zur Prüfungsvorbereitung in den genannten Fächern.
- Lehrer und Dozenten im Berufsfeld Physiotherapie können es nutzen:  
Als Grundlage für den fachtheoretischen und fachpraktischen Unterricht, unabhängig vom Lehr- bzw. Lernkonzept. Die Fallbeispiele können in offenen Konzepten wie problemorientiertem Lernen, im Frontalunterricht, und auch als Selbststudienaufgaben eingesetzt werden. In den Grundlagenfächern können die entsprechenden Teile einer Fallbeschreibung, z.B. die physiotherapeutische Untersuchung oder die Therapiemaßnahmen, anwendungsbezogen den theoretischen Unterricht untermauern.
- Physiotherapeuten in der Praxis können es nutzen:  
Zur Auffrischung, Aktualisierung und Vertiefung ihres Wissens.

### Inhalt und methodischer Aufbau

In diesem Buch ist die Physiotherapie an exemplarischen Fallbeispielen aus dem Fachgebiet Traumatologie und orthopädische Chirurgie beschrieben. Es werden die typischen Verletzungen und Operationen der unteren und oberen Extremität sowie der Wirbelsäule behandelt.

Die Ordnung der Fallbeispiele ist nach der medizinischen Diagnose vorgenommen. Je nach Fall und Untersuchungsergebnis werden unterschiedliche physiotherapeutische Ziele und Therapieschwerpunkte, wie z.B. „Stabilisation der unteren Extremität“, „Sturzprophylaxe“, „Mobilisation eines Gelenks“ oder Schulung von „Alltagsaktivitäten“ thematisiert.

Jedes Kapitel beginnt mit einer allgemeinen Einleitung, anschließend werden zwei bis drei Fälle vorgestellt. Die Beschreibung der Fallbeispiele ist entsprechend den Denk-, Handlungs- und Entscheidungsprozessen (Clinical Reasoning) strukturiert, welche Physiotherapeuten während der Untersuchung und Therapie von Patienten durchlaufen.

### Aufbau der Fallbeispiele

Patientengeschichte: Text über den Patienten mit seiner medizinischen Diagnose, seiner Krankengeschichte und relevanter Kontextfaktoren

---

<sup>1</sup> Die Verwendung nur eines grammatischen Geschlechts bei Berufs- und Gruppenbezeichnungen wurde im Hinblick auf den Lesefluss gewählt. Sie stellt keine Meinungsäußerung zu Geschlechterrollen dar.

Hauptindizien: übersichtliche Aufstellung aller wichtigen Informationen aus der Patientengeschichte (dem Eingangstext des Fallbeispiels)

Der Lösungsweg ist einheitlich gegliedert in:

- Untersuchungshypothese, Diagnose, Differenzialdiagnose
- Hintergrund mit Ätiologie und Pathogenese der Grunderkrankung, Komplikationen, Interventionen in der multidisziplinären Behandlung und weiteren möglichen Symptomen
- Physiotherapeutische Untersuchung mit den entsprechenden Teilschritten
- Untersuchungen anderer Professionen
- Physiotherapeutische Diagnose, Leitsymptome und Ziele
- Therapie- und Behandlungsgrundsätze
- Physiotherapeutische Maßnahmen
- Evaluation
- Prognose und Tertiärprophylaxe
- Recherchehinweise
- Zusammenfassung des Fallbeispiels

Die Beschreibung der Fallbeispiele, die physiotherapeutische Untersuchung und die Zielformulierungen werden aus der Blickrichtung des bio-psycho-sozialen Modells, wie es in der Internationalen Klassifikation der Funktionsfähigkeit, Behinderung und Gesundheit (ICF) verwendet wird, betrachtet.

Die theoretischen Hintergrundinformationen zur Erkrankung orientieren sich größtenteils an den aktuellen medizinischen Leitlinien.

Im Therapieplan werden Gruppen physiotherapeutischer Maßnahmen aufgezählt. Es werden keine einzelnen Übungen beschrieben. Die Arbeit mit diesem Buch setzt Wissen und Können über grundlegende physiotherapeutische Untersuchungs- und Behandlungstechniken voraus.

Im Anhang finden Sie Klassifikationen, Definitionen und Tests, die für mehrere Fallbeispiele relevant sind.

### **Besonderheiten und Stärken des Lehrbuchs**

Neben der Wissensaneignung von medizinischem und physiotherapeutischem Inhalt, ist dieses Lehrbuch zur Schulung der Denkstrategien des Clinical Reasonings geeignet.

In jedem Fallbeispiel wird die Vorgehensweise als vollständige Handlung beschrieben. Der handlungsorientierte Aufbau erleichtert Schülern und Studenten den Theorie-Praxis-Transfer.

Es werden Patientenfälle aus der täglichen physiotherapeutischen Praxis beschrieben. Die Darstellung des beruflichen Handlungsfeldes erhöht bei Schülern und Studenten die Einsicht und Motivation zum Lernen.

Im Lehrbuch werden Inhalte zahlreicher Unterrichtsfächer (Anatomie, Physiologie, Krankheitslehre, PT-Untersuchungs- und Behandlungstechniken, Physiotherapeutische Anwendungen) vernetzt und anwendungsbezogen dargestellt.

Wir hoffen, dass das vorliegende Lehrbuch ein wertvoller Begleiter für Physiotherapeuten in Ausbildung, Lehre und Praxis wird. Kritische Hinweise, Anregungen und Vorschläge zur Verbesserung nehmen wir gern per E-Mail unter [lektorat@europa-lehrmittel.de](mailto:lektorat@europa-lehrmittel.de) entgegen.

## Inhaltsverzeichnis

Vorwort .....	3
<b>1 Verletzungen und Operationen an Hüfte und Oberschenkel .....</b>	<b>7</b>
1.1 Hüftendoprothese nach Coxarthrose	
Herr Buchholz rechnet mit mehr Bewegung .....	8
1.2 Hüftendoprothese nach Schenkelhalsfraktur	
Frau Frisch geht auf Nummer sicher .....	20
1.3 Oberschenkelschaftfraktur	
Sturz vom Pferd mit Folgen .....	31
<b>2 Verletzungen und Operationen am Knie .....</b>	<b>39</b>
2.1 Knieendoprothese nach Gonarthrose	
Die Knie der Frau Kräftig .....	40
2.2 Vordere Kreuzbandruptur	
Trauma in der 85. Minute .....	53
<b>3 Verletzungen und Operationen an Unterschenkel und Fuß .....</b>	<b>64</b>
3.1 Tibiakopffraktur	
Frau Sportlich macht Pause .....	65
3.2 Weber-C-Fraktur	
Die roten Schuhe von Frau Weber .....	76
<b>4 Amputationen der unteren Extremität .....</b>	<b>86</b>
4.1 Oberschenkelamputation	
In Sekunden änderte sich Herr Neuwegs Leben .....	87
4.2 Unterschenkelamputation	
Aussicht auf Mobilität .....	100
<b>5 Verletzungen und Operationen an Schulter und Oberarm .....</b>	<b>115</b>
5.1 Schulterluxation	
Herr Luxare fängt sich auf dem Arm ab .....	117
5.2 Proximale Humerusfraktur	
Frau Stauchig beginnt früh mit Bewegung .....	130
5.3 Schulterendoprothese	
Herr Delta kann den Arm kaum heben .....	140
<b>6 Verletzungen und Operationen an Ellenbogen, Unterarm und Hand .....</b>	<b>152</b>
6.1 Olekranonfraktur	
Herr Elle weicht aus .....	153
6.2 Radiusfraktur	
Frau Speiche schont ihre Hand .....	164
6.3 Beugesehnenruptur	
Herr Kleinert kann nicht greifen .....	175

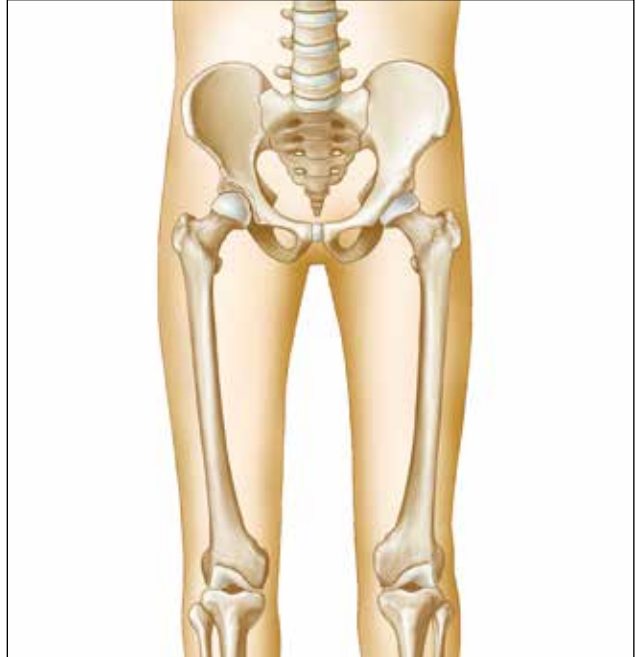<b>7</b>	<b>Verletzungen und Operationen der HWS</b> .....	187
7.1	HWS-Fraktur	
	Herr Silvester rutschte unglücklich ins neue Jahr .....	188
7.2	Beschleunigungsverletzung	
	Frau Turtle hat wenig Halt .....	199
<b>8</b>	<b>Verletzungen und Operationen der LWS</b> .....	214
8.1	Lumbaler Bandscheibenvorfall	
	Der Vorfall des Herrn Bandschi .....	215
8.2	LWK-Fraktur	
	Frau Back liegt flach .....	232
	<b>Anhang</b> .....	242
	International Classification of Functioning (ICF) .....	242
	AO-Klassifikation .....	243
	Optimaler Belastungsaufbau nach Verletzungen und Operationen .....	244
	Gangphasen .....	248
	Erfassung von Schmerz .....	250
	Timed-„Up and Go“-Test nach Podsiadlo & Richardson (1991) .....	250
	Tinetti-Test .....	251
	Mobilitätsklassen .....	253
	<b>Glossar</b> .....	255
	<b>Sachwortverzeichnis</b> .....	260

# 1 Verletzungen und Operationen an Hüfte und Oberschenkel

Die Hüfte stellt den Übergang vom Rumpf zu den unteren Extremitäten dar. Der Femur ist der längste Knochen des menschlichen Körpers, um ihn liegt mit dem M. quadriceps femoris und der ischiocruralen Muskelgruppe auch die größte Muskelmasse des Körpers. Die Funktion des Art. coxae und Femurs sind von zentraler Bedeutung für die Aktivitäten: Stehen, Gehen, Laufen, Springen und Bücken.

Verletzungen an Hüfte und Oberschenkel haben je nach Schwere und Lokalisation unterschiedliche Auswirkungen auf die Funktion des Hüftgelenks und die Aktivitäten der unteren Extremität.

Nach der AO-Klassifikation erhalten die Femurfrakturen die Nummer „3“. „31“ bezeichnet proximale, „32“ diaphyseale und „33“ distale Femurfrakturen. Acetabulumfrakturen erhalten die Nummer „62“.



*Funktionseinheit Becken-Hüfte-Oberschenkel*

Knochendeformitäten oder Verletzungen der Band- und Kapselstrukturen können zu Luxationen des Hüftgelenks führen. Verletzungen des mittleren Oberschenkels gehen oft mit ausgeprägten Weichteilschäden einher.

In der orthopädischen Chirurgie am Hüftgelenk wurden in den letzten Jahrzehnten große Erfolge erzielt. Die Implantation künstlicher Hüftgelenke bedeutet für viele Menschen eine Verbesserung der Funktion des Bewegungsapparates und höhere Lebensqualität. Bei jungen Menschen mit ausgeprägter Hüftdysplasie wird meist erst einmal gelenkerhaltend operiert. Verschiedene Varianten der Umstellungsosteotomie an Becken und Femur stehen zur Wahl. Eine Arthrodesse oder Resektion des Hüftgelenks muss heute nur noch sehr selten durchgeführt werden.

In diesem Kapitel werden exemplarisch drei Fälle beschrieben:

- **Herr Buchholz** (Kap. 1.1) entwickelte wegen seiner angeborenen **Hüftdysplasie** frühzeitig eine **Coxarthrose**, welche jetzt mit einer **Hüft-TEP** versorgt wurde.
- **Frau Frisch** (Kap. 1.2) erlitt bei einem **Sturz** eine **Schenkelhalsfraktur**, die mit einer **Hüftendoprothese** versorgt wurde. Thematisiert wird die Physiotherapie in der Rehabilitation.
- **Herr Springer** (Kap. 1.3) zog sich bei einem Sportunfall eine **Femurschaftfraktur** zu. Nach der **operativen Versorgung** in der Klinik beginnt er jetzt mit der ambulanten physiotherapeutischen Behandlung.

## 1.1 Herr Buchholz rechnet mit mehr Bewegung

**Schwerpunkte:** Menschen mit **angeborener Hüftdysplasie** können heute, durch die Implantation von künstlichen Hüftgelenken, **im höheren Erwachsenenalter** eine gute Funktionsfähigkeit der Hüftgelenke erhalten. In der Rehabilitation, nach **Implantation einer Hüftendoprothese** (totale Endoprothese = **TEP** auch Hüft-TEP genannt), steht die **Herstellung der Hüftbeweglichkeit, -stabilität, Muskelbalance** und der entsprechenden **Aktivitäten „Stehen und Gehen“** im Vordergrund.

### » Fallbeispiel

Herr Buchholz ist mit 58 Jahren noch relativ jung für die Implantation einer Hüftendoprothese. Wegen einer angeborenen Hüftdysplasie erkrankte vor allem sein rechtes Hüftgelenk sehr früh an Coxarthrose. Schon vor 15 Jahren bemerkte Herr Buchholz Hüftschmerzen und Muskelverspannungen, nach starker Belastung. Später kamen Einlaufschmerzen, Bewegungseinschränkungen und Rückenschmerzen hinzu. Seit zwei Jahren schmerzte das rechte Hüftgelenk auch immer wieder in Ruhe, und der sonst recht athletische Herr konnte nur mit Hilfsmitteln seine Socken und Schuhe anziehen.

Herr Buchholz ist ledig und bewohnt eine geräumige 4-Zimmer-Wohnung in der 3. Etage eines Altbaus, am Rande des Stadtzentrums. Bis zu seinem Arbeitsplatz fährt er zwei Stationen mit der Straßenbahn. Er ist Gymnasiallehrer für Mathematik und Physik, unterrichtet mit viel Begeisterung und möchte dies auch bis zu seiner Pensionierung tun. In seiner Freizeit liest und recherchiert er über die Geschichte der Naturwissenschaften. In seinem Ruhestand möchte er sich diesem Thema stärker widmen und einen entsprechenden Studiengang belegen.

Die Klinik für die Operation hat sich Herr Buchholz gezielt ausgesucht, er hat sich im Vorfeld genau über die Technik der Hüftendoprothetik informiert.

Als Sie am ersten Tag post-OP das Zimmer betreten, um mit der Physiotherapie zu beginnen, schaut Sie der Patient erwartungsvoll an. Er möchte sofort mit der Bewegungstherapie starten und ist gespannt auf sein aktuelles Bewegungsausmaß im Hüftgelenk. Herr Buchholz liegt im Bett, das rechte Bein ist auf einer Schaumstoffschiene gelagert. Die Redons sollen morgen entfernt werden. Die Narbe, ventrolateral am Hüftgelenk, ist mit einem Pflaster abgeklebt. Die lokalen Entzündungszeichen (Schmerz, Schwellung, Temperatur und Farbe) sind für den 1. Tag post-OP normal. Der Patientenakte haben Sie entnommen, dass Herr Buchholz eine zementfreie Hüft-TEP erhielt und voll belasten darf. Es sind keine relevanten Nebenerkrankungen bekannt; am linken Hüftgelenk zeigt sich eine beginnende Arthrose.



## Hauptindizien

Indizien	Hinweis auf	Klinische Kriterien
Herr Buchholz, 58 Jahre	männlich, 58 Jahre	
Implantation einer Hüftendoprothese, angeborene Hüftdysplasie, rechtes Hüftgelenk Coxarthrose, Schmerzen seit 15 Jahren, seit zwei Jahren Schmerz in Ruhe im Hüftgelenk und Rückenschmerzen, Socken/Schuhe anziehen nur mithilfe, linkes Hüftgelenk beginnende Arthrose	wegen angeborener Hüftdysplasie Entstehung einer Coxarthrose, rechts Stadium 3, links beginnend Funktionsminderung der rechten Hüfte seit ca. 15 Jahren LWS Region als funktionelle Einheit mit betroffen	Hüft-TEP rechts nach Hüftdysplasie und Coxarthrose, beginnende Coxarthrose links
Narbe, ventrolateral am Hüftgelenk	ventrolateraler OP-Zugang	
1. Tag post-OP Physiotherapie	Beginn der Physiotherapie sofort	1. Tag post-OP
zementfreie Hüft TEP, darf voll belasten		zementfreie Hüft-TEP rechts, VB
liegt im Bett, rechtes Bein auf Schaumstoffschiene gelagert, Redon soll morgen entfernt werden	Pat. liegt am 1. Tag post-OP im Bett, es ist unklar, ob er bereits aufgestanden ist oder nicht, das Bein ist gelagert.  Redon-Saugdrainage noch vorhanden	Lagerung auf Schaumstoffschiene
ledig	keine direkte familiäre Unterstützung	
4-Zimmer-Wohnung in der 3. Etage eines Altbaus	mindestens 35-40 Stufen bis zur Wohnung	Barriere
Wohnung am Rande des Stadtzentrums, zwei Stationen mit der Straßenbahn zum Arbeitsplatz	Anbindung an öffentliche Verkehrsmittel gegeben, selbstständige Versorgung möglich	Förderfaktor
Gymnasiallehrer Mathematik und Physik	Tätigkeit stehend und sitzend – relativ variabel gestaltbar, Grundkenntnisse der Biomechanik vorhanden	Förderfaktor
unterrichtet mit Begeisterung, möchte dies bis zur Pensionierung tun	ist motiviert weiter zu arbeiten, bleibt hierdurch in Bewegung	Förderfaktor
in seiner Freizeit liest und recherchiert er	Freizeitgestaltung vorwiegend im Sitzen, kein Sport, wenig Bewegung	
hat sich genau informiert, möchte sofort mit Bewegungstherapie starten, ist auf sein Bewegungsausmaß gespannt	ist informiert, hat bereits eine Vorstellung von der Behandlung und Erwartungen hinsichtlich des Ergebnisses	

## Lösungsweg



### Untersuchungshypothese, Diagnose, Differenzialdiagnose

#### Welche Diagnosen liegen vor, welche Differenzialdiagnostik kann erforderlich sein?

Die Hauptdiagnose lautet: Z. n. Coxarthrose rechts versorgt mit Hüft-TEP

Je nach Therapieverlauf und Ergebnissen kann eine Differenzialdiagnostik im Bereich der LWS und der linken Hüfte notwendig sein.

#### Wie lautet Ihre Untersuchungshypothese?

Am ersten Tag post-OP interessiert Sie vor allem der Allgemeinzustand von Herrn Buchholz, seine Herz-Kreislaufsituation und die lokale Situation der operierten Hüfte.

Durch die angeborene Hüft dysplasie bzw. die jahrelange Coxarthrose wird die Beweglichkeit im rechten Hüftgelenk stark eingeschränkt sein. An der Hüftmuskulatur ist eine ausgeprägte Muskeldysbalance zu erwarten, physiologischer aufrechter Stand und Gang werden eingeschränkt sein.

Es ist zu klären, ob Herr Buchholz sein rechtes Hüftgelenk aktiv im erlaubten Bereich von Extension/Flexion 10/0/90, Abduktion/Adduktion 30/0/0 bewegen kann. Außerdem sollte eine Analyse aller Aktivitäten (Stehen, Gehen, Treppen steigen, An-/Auskleiden, Körperpflege), die für die Teilnahme an der anschließenden stationären oder ambulanten Rehabilitation erforderlich sind, erfolgen.

Herr Buchholz scheint bereits gut informiert zu sein. Für eine professionelle Beratung im Umgang mit dem neuen Hüftgelenk ist es hilfreich, noch einmal zu hinterfragen, welches Wissen und welche Erwartungen der Patient hat.



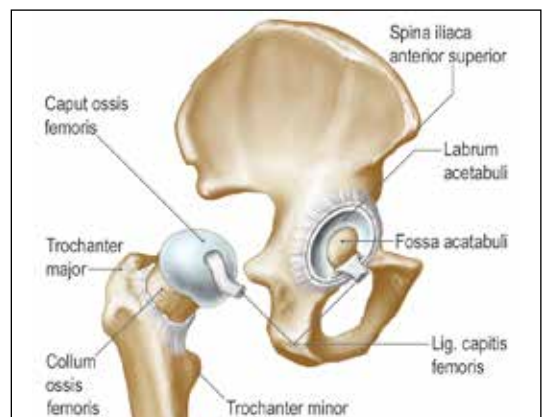
### Hintergrund

#### Wie sieht die Ätiologie und Pathogenese der Grunderkrankung aus?

##### **Anatomie und Biomechanik**

(siehe auch Kap. 1.2, S. 20):

Das Hüftgelenk ist ein Kugelgelenk mit großflächiger Knochenführung. Der Femurkopf artikuliert mit dem Acetabulum des Beckens. Es sind Bewegungen in drei Freiheitsgrade möglich. Im Gegensatz zum Glenohumeralgelenk, ist der Bewegungsumfang des Art. coxae, durch den knöchernen Bau und den Zug starker Bänder, deutlich geringer. Das Lig. iliofemorale stellt das stärkste Band des Körpers dar. Beim Tragen und Fortbewegen des Körpers durch die unteren Extremitäten leisten die Hüftgelenke einen wesentlichen Beitrag.



Hüftgelenk

Der Femurkopf als distaler Gelenkpartner ist konvex. In Null-Stellung des Hüftgelenks stehen die Spinae illiaca ant. sup. auf gleicher Höhe, der Oberschenkel steht in der Frontalebene und die Patella zeigt nach vorn. Von hier aus sind physiologisch möglich:

- Extension/Flexion: 10/0/130
- Abduktion/Adduktion: 45/0/30
- Außenrotation/Innenrotation: 50/0/40

Die Hüftkapsel und gelenknahe Bänder werden bei einer Hüft-TEP entfernt.

**Achtung!** Nach der Implantation einer Hüftendoprothese werden nur Flexion, Extension und Abduktion gemessen. Starke Bewegung in Adduktion und Rotation können zur Luxation des Gelenks führen!

Das Hüftgelenk wird durch kräftige Muskeln bewegt (s. Tabelle):

Muskel	Hauptfunktion im Hüftgelenk					
	Ext	Flex	Abd	Add	IR	AR
M. iliopsoas		x				x
M. rectus femoris		x				
M. sartorius		x	x			x
M. tensor fasciae lata		x	x		x	
M. gluteus maximus	x					x
M. gluteus medius			x			
M. gluteus minimus			x			
Mm. obturatorii						x
Mm. gemelli						x
M. quadratus femoris						x
M. piriformis						x
M. pectineus				x		
Mm. adductores				x		
M. gracilis				x		

#### Muskeln des Hüftgelenks

Hüfte, Becken und LWS bilden funktionell eine Einheit. Die Analyse von Bewegungen muss immer unter Beachtung aller drei Regionen erfolgen.

#### Hüft-TEP und Ursachen:

Hüftendoprothesen können posttraumatisch, z. B. nach einer Schenkelhals- oder Acetabulumfraktur implantiert werden.

Häufigste Ursache für den Einsatz einer künstlichen Hüfte ist die Coxarthrose. Diese kann entstehen infolge von:

- Hüftdysplasien angeboren oder erworben
- Trauma
- entzündlichen Erkrankungen des Hüftgelenks
- rheumatischen Erkrankungen
- idiopathisch

Bei Herrn Buchholz lag eine angeborene Hüftdysplasie vor. Sein rechtes Hüftgelenk wurde mit einer Totalendoprothese versorgt. D. h. Hüftkopf, -hals und -pfanne wurden durch Metall- bzw. Kunststoffteile ersetzt. Durch die Entfernung von Kapsel-Bandgewebe fehlen am neuen Hüftgelenk Stabilität und Propriozeption.

### **Therapie:**

Bei intakter Hüftpfanne, z. B. nach Schenkelhalsfrakturen, kann eine **Hemiendoprothese** eingesetzt werden. Hier werden nur Femurkopf und -hals ersetzt.

Sind Hüftkopf, -hals und -pfanne pathologisch verändert, ist eine **Totalendoprothese** indiziert.

Nach der Art der Implantatsverankerung unterscheidet man:

- **Vollzementierte TEP:** Die Prothese wird mit Zement verankert. Vorteil ist die sofortige Belastbarkeit.
- **Teilzementierte TEP (Hybridprothese):** Ein Teil der Prothese, meist der Schaft, wird zementiert und der andere Gelenkteil wird zementfrei verankert.
- **Zementfreie TEP:** Der Prothesenschaft wird durch Pressen oder Schlagen eingebracht, die Pfanne wird meist in den Knochen geschraubt oder geschlagen. Das Implantat verbindet sich in den Monaten nach der Operation mit dem Knochen. Diese Technik wird vor allem bei jüngeren Patienten angewendet, da ein späterer Wechsel einfacher ist. Gelingt ein direktes festes Einbringen der Prothese, können die Patienten sofort voll belasten. Dank besserer Materialien und OP-Techniken ist das heute immer häufiger der Fall. Manchmal wird nach zementfreier Implantation für 4–8 Wochen Teilbelastung verordnet, die Vollbelastung wird erst erlaubt, wenn schon Knochenbälkchen in das Implantat eingewachsen sind.

### **Welche Komplikationen sind bei dieser Erkrankung typisch?**

Nach der Hüft-OP bestehen die allgemeinen Risiken der tiefen Beinvenenthrombose und der Lungenembolie. Beim Einsatz künstlicher Gelenke kann es zu Protheseninfektionen oder allergischen Reaktionen kommen.

Das künstliche Hüftgelenk muss dreidimensional sowie in der Länge genau vermessen und implantiert werden, ansonsten kann es zu folgenden Komplikationen kommen:

- Achsfehlstellungen mit Bewegungseinschränkungen
- Veränderung von Muskelursprüngen und -ansätzen und daraus resultierender Muskeldysbalance (Insuffizienz oder Verkürzung)
- Beinlängendifferenz
- Prothesenluxation

In seltenen Fällen wird bei der Operation der N. femoralis komprimiert oder verletzt, hierdurch entstehen Hypo- oder Anästhesie ventral am Oberschenkel und eine Lähmung des M. quadriceps femoris.

Komplikationen im späteren Verlauf einer Hüft-TEP können sein:

- periartikuläre Ossifikation
- periprothetischer Knochenschwund oder Fraktur
- bleibende Instabilität des Hüftgelenks
- Bewegungseinschränkungen im Hüftgelenk
- Prothesenlockerung
- Implantatversagen
- Muskeldysbalancen mit Insertionstendinosen,
- sekundäre Funktionsstörungen an der Wirbelsäule

### Welche Interventionen sind in der multidisziplinären Behandlung üblich?

**Ärztliche Versorgung:** Der behandelnde Arzt koordiniert alle diagnostischen und therapeutischen Maßnahmen, er leitet die anschließende **Rehabilitation** ein. Träger von künstlichen Gelenken erhalten einen **Prothesenpass**.

**Orthopädietechnik:** Patienten mit Hüft-TEP sollen bzw. können in den ersten Wochen das Hüftgelenk nicht übermäßig flektieren, deshalb erhalten sie eine **Toilettensitzerhöhung**.

Es gibt verschiedene Hilfsmittel, die dem Hüft-TEP-Patient das Leben erleichtern, z. B. **Greifhilfen und Anziehhilfen** für Socken.

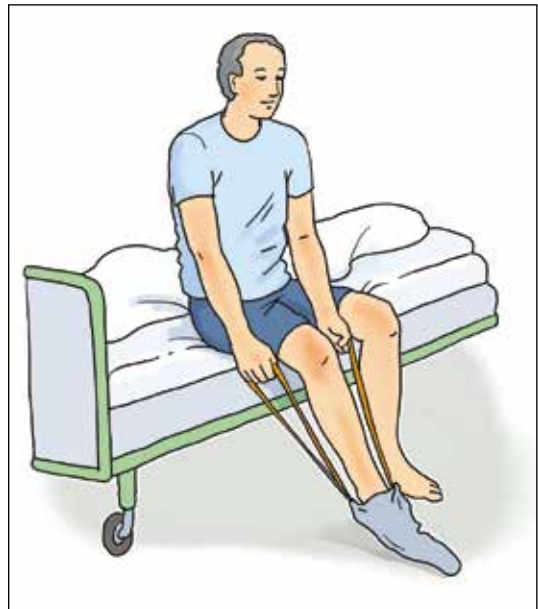### Welche Pathologien und Leitsymptome sind physiotherapeutisch relevant?

Herr Buchholz wurde gestern operiert, bis zum 4. Tag post-OP läuft die Entzündungsphase der Wundheilung. Hier sind **Schwellung, Rötung, Wärme, leichte Schmerzen und Funktionsminderung** völlig normal. Diese Symptome sollten während der Proliferationsphase (bis Ende der 3. Woche) abklingen.

Durch **Schmerzen** und **Fehlhaltung** sowie **unphysiologisches Bewegungsverhalten** sind über Jahre **Bewegungseinschränkungen, Muskelverkürzungen und -schwäche** entstanden. Diese Funktionsstörungen bestehen zunächst auch postoperativ.

Das **Lage- und Bewegungsempfinden** ist nach der Implantation einer Hüft-TEP **stark eingeschränkt**. Die Entfernung der Gelenkkapsel mit zahlreichen Propriozeptoren führt zu **Koordinationsstörungen**.

Die veränderte Struktur und Funktion des Hüftgelenks **beeinträchtigen** vor allem die Aktivitäten: **An-/Auskleiden, Körperpflege der Füße, Gehen und Bücken**.



Anziehhilfe für Socken

### Welche weiteren Symptome können auftreten?

Operationsbedingt können Sensibilitätsstörungen an Ober- und Unterschenkel sowie Lähmung des M. quadriceps femoris auftreten.

Wegen des funktionellen Zusammenspiels können Patienten mit Veränderungen am Hüftgelenk auch Funktionsstörungen in der LWS, am Kniegelenk oder der kontralateralen Hüfte entwickeln.

**Achtung!** Stark ausgeprägte Entzündungszeichen, ein allgemeines Krankheitsempfinden sowie Fieber weisen auf eine Gelenkinfektion bzw. eine systemische Beteiligung in Form einer Sepsis hin!



## Physiotherapeutische Untersuchung

### Welche typischen Antworten erwarten Sie in der Anamnese?

Sie **begrüßen** Herrn Buchholz, **stellen sich vor** und erkundigen sich nach seinem **Befinden**. Außerdem fragen Sie, welche Aktivitäten er heute vor der Therapie schon ausgeführt hat.

Die wichtigen Daten, wie **Diagnose, OP-Tag** und **Belastungsvorgabe** haben Sie der Akte entnommen und dokumentiert. Die Angaben nutzen Sie als Gesprächsgrundlage, um herauszufinden, was an **Informationen und Hintergrundwissen** Herrn Buchholz bekannt ist. Sie lassen sich die **Lebenssituation** und **Erwartungen** des Gymnasiallehrers kurz schildern. Dabei gehen Sie auch auf die **präoperativen Funktionsstörungen** und **eingeschränkten Aktivitäten** ein. Bei der **Aushandlung der Ziele** konzentrieren Sie sich auf den Therapieabschnitt in der Klinik, bis zum Übergang in die Rehabilitation. Erörtern Sie mit Herrn Buchholz realistische Therapieerfolge und entsprechende Zeitabschnitte der Heilung. Sie nehmen **täglich** eine aktuelle **Schmerzanamnese** auf.

### Welche Untersuchungen führen Sie durch?

In der **ersten Behandlung am 1. Tag post-OP** begrenzen Sie die **Untersuchung** von Herrn Buchholz auf wesentliche Punkte:

#### *In der Inspektion betrachten Sie:*

- Gesichtsfarbe, Lippen, Hände und Finger
- die Lagerung des Beines in der Schiene und die Lage von Herrn Buchholz im Bett
- die rechte, operierte Hüfte im Hinblick auf Form, Farbe, Verband, Redons, Narbe und Besonderheiten

#### *Nach Durchführung der ersten Therapieeinheit ergänzen Sie im Befund die Inspektion von:*

- Haltung des Oberkörpers und Stellung der Beine im Sitz und Stand
- Ausführung des Transfers Rückenlage → Sitz → Stand
- Anwendung der Unterarmgehstützen
- Gehen auf der Ebene mit Unterarmgehstützen

#### *Bei der Palpation prüfen Sie:*

- Puls in Ruhe und Belastung
- Temperatur im OP-Gebiet

- Muskeltonus der Hüft- und Oberschenkelmuskulatur
- Sensibilität am Oberschenkel

#### **Zweckmäßige Messungen/Tests sind:**

- bei Hinweisen auf Kreislaufinstabilität Blutdruck messen
- Beinlänge im Seitenvergleich
- bei Schwellung Umfang der proximalen Oberschenkel messen
- aktive Beweglichkeit der Füße, Knie und der linken Hüfte
- Stabilität der Rumpfmuskulatur
- Test der Armstützkraft
- Im Verlauf der **nächsten Therapieeinheiten** führen Sie **weitere Untersuchungen** durch und ergänzen den Befund von Herrn Buchholz.

#### **Inspektion:**

- Bewegungsverhalten mit der neuen Hüfte bei Transfers und Alltagsmotorik
- Gehen an der Treppe
- Transfer von Rücken- in Seitenlage links und zurück

**Achtung!** Das rechte, operierte Bein darf in keiner Phase der Bewegung in **Adduktion oder Rotation** bewegt werden! Der Transfer wird solange aktiv-assistiv ausgeführt, bis Herr Buchholz sicher sein rechtes Bein selbst stabilisieren kann. Dieses Ergebnis wird oft erst im Verlauf der Rehabilitation erreicht.

#### **Messungen/Tests:**

- Beweglichkeit des rechten Hüftgelenks in die erlaubten Richtungen
- Beweglichkeit der LWS und des ISG
- Rumpfstabilität
- Kraft des M. quadriceps femoris
- Kraft der Hüftmuskulatur beidseits bis Stufe 3

**Achtung!** Alle Tests werden nur mit kurzen Hebeln ausgeführt, um das operierte Hüftgelenk nicht zu überlasten. Denken Sie daran, dass Bewegungen und Kräfte über den Beckenring vom linken auf das rechte Hüftgelenk übertragen werden.

- Wenn bei Bewegungen oder Aktivitäten der Verdacht entsteht, dass Herr Buchholz wenig Tiefensensibilität an der rechten Hüfte wahrnimmt, können Sie das Lageempfinden testen. Der Patient liegt auf dem Rücken und wird aufgefordert, die Augen zu schließen. Sie stellen das rechte Hüftgelenk in verschiedenen Flexions- und/oder Abduktionspositionen ein. Herr Buchholz soll jeweils die Position verbal beschreiben (das sollte er als Physiklehrer können) oder mit der linken Hüfte in die entsprechende Position bewegen.

#### **Welche Untersuchungen anderer Professionen leiten Sie ein?**

Bei Verdacht auf Gelenkinfektionen, Thrombose oder andere Komplikationen informieren Sie sofort den behandelnden Arzt.



## Ziele

### Wie lautet die PT-Diagnose und welche Leitsymptome ergeben sich?

Der Zustand von Herrn Buchholz ist für den 1. Tag post-OP normal. Das operierte Hüftgelenk weist die typischen Entzündungszeichen auf.

Im weiteren Verlauf der Untersuchung stellt sich vor allem eine Bewegungseinschränkung im rechten Hüftgelenk in Flexion und Extension heraus. Im Stand ist eine deutliche Hyperlordose sichtbar. Im Gang kompensiert er die fehlende Hüftextension mit Ausweichbewegung der LWS in Extension. Die fehlende Flexion, z. B. beim Treppensteigen, wird durch Anspannung des rechten M. quadratus lumborum und Lateralflexion der LWS ausgeglichen. Durch die Verkürzung des M. iliopsoas tendiert das rechte Bein immer in die Außenrotation und Flexionshaltung im Hüftgelenk.

### Wie lauten typische Ziele und Arbeitshypothesen?

Ziele bis zur **Entlassung** aus der Klinik **am 10.–12. Tag post-OP:**

#### **Aktivität und Partizipation:**

Herr Buchholz soll in der Lage sein, sich mit seinem neuen Hüftgelenk selbstständig und sicher im erlaubten Bewegungsausmaß zu bewegen. Dies betrifft den Wechsel der Ausgangsstellungen Rückenlage, Sitz und Stand, die Körperpflege, das An- und Auskleiden, Toilettengang sowie das Gehen auf der Ebene und an der Treppe.

Er ist über den Umgang mit dem neuen Hüftgelenk, die erlaubten Bewegungen und Belastungen umfassend informiert. Dem Patient soll bewusst sein, dass zu viel Aktivität und Belastung den Therapieerfolg auch negativ beeinflussen kann.

#### **Körperfunktion und Struktur:**

In der Lenden-Becken-Hüftregion soll Herr Buchholz keine oder nur geringe Schmerzen mehr haben. Bei der Wundheilung soll die Proliferationsphase begonnen haben, sodass die Entzündungszeichen deutlich zurückgegangen sind.

Das operierte Hüftgelenk soll aktiv in mindestens 30° Abduktion und Ext/Flex 0/0/90, in guter Qualität, beweglich sein.

Alle Muskeln um das Hüftgelenk sollen den Wert 3 im Muskelfunktionstest erreichen.

Eine Verbesserung der Propriozeption und Koordination soll erkennbar sein.



## Therapie – Behandlungsgrundsätze

### Wie sieht Ihre Behandlungsstrategie aus?

- An erster Stelle steht die Förderung der physiologischen Wundheilung im operierten Hüftgelenk.
- Wichtige Alltagsaktivitäten werden in jeder Therapieeinheit geübt.
- Die Beweglichkeit und Kraft sollen gleichermaßen gefördert werden.



- Die Tiefensensibilität wird durch geeignete Maßnahmen immer wieder angeregt.
- Die Konzentration der Physiotherapie, in den ersten zehn Tagen post-OP liegt in dem Erreichen der motorischen Voraussetzungen für die Teilnahme an der anschließenden Rehabilitation.

### Welche Behandlungsprinzipien berücksichtigen Sie?

Alle Bewegungen und Übungen werden gelenkschonend, d. h. mit kurzen Hebeln, mehr im geschlossenen System, funktionsorientiert und wenn nötig unter Abnahme der Schwere durchgeführt.

Alle Bewegungen und Aktivitäten sollen in bester Qualität ausgeführt werden. Die physiologische Ausführung von Bewegungsabläufen muss teilweise neu gelernt werden.

### Welche Kontraindikationen und Limitationen beachten Sie (siehe auch Kap. 1.2, S. 27 f.)?

Die Flexion im Hüftgelenk ist für sechs Wochen auf 90° limitiert. Sitzmöbel und Toilettensitz müssen angepasst werden.

Die Adduktion und Rotation soll drei Monate vermieden werden. Je nach Klinik, OP-Methode und -Zugang sind Innen- oder Außenrotation erlaubt.

Nach drei Monaten kann langsam aktiv in die anfangs kontraindizierten Richtung bewegt werden, sodass nach sechs Monaten ein relativ normales Bewegungsverhalten möglich ist.

Die Seitenlage auf der gesunden Seite ist, je nach Klinik, ab der ersten Woche erlaubt. Wichtig ist die Unterlagerung des operierten Beines zur Vermeidung der Adduktion und Rotation.



## Therapie – Physiotherapeutische Maßnahmen

### Welche physiotherapeutischen Maßnahmen leiten Sie ein?

- **Maßnahmen zur Prophylaxe sowie Kreislauf und Stoffwechsellanregung**
  - aktive Bewegung der Füße und Arme
  - Transfers Rückenlage → Sitz → Stand und zurück
  - Atemübungen
  - Gehen mit Unterarmgehstützen

- **Information und Beratung zum Umgang mit dem neuen Hüftgelenk**

In Anknüpfung an Herrn Buchholz Wissen, informieren Sie über:

- Anatomie und Funktion des Hüftgelenks
- Einsatz der Hüft-TEP
- Ablauf und Ziele der Physiotherapie
- evtl. Anwendung von Hilfsmitteln (Toilettensitzerhöhung, Anziehhilfen)
- Kontraindikationen mit Begründung

Sie benennen die kontraindizierten Bewegungen in Umgangssprache, z. B.: „*Sie dürfen das operierte Bein nicht über die Mitte nach innen bewegen. Die Kniescheibe soll immer nach vorne zeigen, sodass keine Rotation im Hüftgelenk entsteht. Die Beugung in der Hüfte ist für sechs Wochen nur bis 90° erlaubt.*“

Es ist wichtig, dem Patient die erlaubte Bewegung (Abd. bis 45°, Ext/Flex 10/0/90) zu zeigen. Das können Sie selbst demonstrieren oder am gesunden Bein des Patienten anleiten. Herr Buchholz soll die erlaubten Bewegungen sicher und vertraut bei allen Aktivitäten anwenden können.

- **Maßnahmen zur Bewegungserweiterung im Hüftgelenk**
  - Beckenbewegung, LWS Flexion-Extension in Rückenlage, mit unterschiedlicher Flex/Ext-Stellung des Hüftgelenks
  - hubfreie Lateralflexion der LWS in Rückenlage (die leichte weiterlaufende Hüftab- und -adduktion ist erlaubt)
  - hubfreie Flex/Ext der LWS in Seitenlage (OP-Bein oben und unterlagert)
  - PNF-Beckenpattern
  - hubfreie Flex/Ext des Hüftgelenks in Seitenlage (OP-Bein oben und unterlagert)
  - assistive und aktive Knie-Hüft-Flex/Ext in Rückenlage
  - assistive und aktive hubfreie Abduktion des Hüftgelenks in Rückenlage
  - Flex/Ext der LWS im hohen Sitz (Sitzhöhe je nach Hüftflexion variieren), Stand und Schrittstellung
  - Flex/Ext des Hüftgelenks im geschlossenen System, z. B. Transfer, Sitz → Stand → Sitz oder in Schrittstellung Gewichtsverlagerung
  - Abduktion des Hüftgelenks mit kurzem und langem Hebel im Stand (auf stabilen und physiologischen Stand achten!)
  - Flex/Ext des Hüftgelenks im Stand, z. B. Bein auf eine Stufe setzen
- **Maßnahmen zur Stabilisation und allgemeinen Kräftigung**
  - Aufbau der physiologischen Ausgangsstellungen Sitz/Stand
  - isometrische Spannungsübungen in verschiedenen Ausgangsstellungen für alle Körperpartien
  - bei Bedarf Training mit Hanteln oder Theraband für die Arme
- **Kräftigung der Hüft- und Beinmuskulatur**
  - isometrische Spannungsübungen
  - aktive Bewegungen in geschlossener Muskelkette
  - Bridging
  - aktive Abduktion und Extension im Hüftgelenk mit kurzem Hebel
- **ADL-Training**
  - Socken, Schuhe anziehen mit Hilfsmitteln
  - Toilettengang
  - Körperpflege der Füße
  - Sturzprophylaxe, v. a. beim Duschen
- **Gangschule**
  - Transfer Sitz → Stand mit Unterarmgehstützen
  - Aufbau der physiologischen Position im Stand
  - Anleitung des Dreipunktgangs mit Unterarmgehstützen
  - Üben einzelner Gangsequenzen, v. a. Beckenaufrichtung in Mid Stance und Terminal Stance
  - Gehen auf der Ebene
  - Treppensteigen



## Evaluation

### Welche Kriterien evaluieren Sie?

- die sicht- und tastbaren Entzündungszeichen
- Schmerzen auf der VAS
- die Qualität ausgewählter Bewegungsabläufe
- Beweglichkeit des operierten Hüftgelenks



## Prognose

### In welche Richtung geht Ihre Prognose?

Die knöchernen Struktur des rechten Hüftgelenks ist durch die TEP ersetzt und nun wieder voll funktionsfähig. Bei einem guten Rehabilitationsverlauf kann Herr Buchholz nach 6–10 Monaten wieder alle gewünschten Aktivitäten ausführen und schmerzfrei Beruf sowie Hobby ausüben.

Die Lebensdauer eines künstlichen Hüftgelenks beträgt im Schnitt 10–15 Jahre, dann ist ein Wechsel erforderlich.

### Was kann physiotherapeutisch tertiär präventiv erreicht werden?

Eine gute Wiederherstellung von Kraft, Beweglichkeit, Koordination und Ausdauer im Bereich des operierten Hüftgelenks und generell der unteren Extremitäten erhöht die Lebensdauer des künstlichen Gelenks und sorgt für eine hohe Lebensqualität. Folgeschäden an benachbarten Gelenken und der Wirbelsäule sowie chronischen Schmerzen des Bewegungsapparates werden vorgebeugt.

#### Rechercheempfehlung

[www.awmf.org/leitlinien.html](http://www.awmf.org/leitlinien.html), AWMF – Leitlinien-Register Nr. 012/006 Endoprothese bei Koxarthrose

## Zusammenfassung <<

Häufige Indikation für die Implantation einer Hüft-TEP ist eine Coxarthrose infolge einer angeborenen Hüftdysplasie. Die postoperative Belastbarkeit und der Stabilitätsgrad werden vom Operateur festgelegt. Sie sind abhängig von der Art der Hüft-TEP, der Verankerung (zementiert oder zementfrei) und der Stabilität der Hüfte. Für sechs Wochen ist die Hüftflexion über 90° kontraindiziert. Die Adduktion über die Null-Stellung soll drei Monate vermieden werden. Je nach OP-Zugang kann die Rotation verboten sein. Der physiotherapeutische Befund beinhaltet, neben den allgemeinen Daten und der Anamnese, v. a. Angaben zum postoperativen Befinden des Patienten, Verhältnisse der operierten Hüfte, Beweglichkeit, Muskelfunktion, Ausführung der Transfers, des Stehens und Gehens. Leitsymptome in der physiotherapeutischen Behandlung, nach Hüft-TEP-OP, sind die lokalen Entzündungszeichen, die Beweglichkeit und Muskeldysbalance des Gelenks, die Haltung und Bewegungsqualität der Lenden-Becken-Hüftregion sowie Einschränkung der Aktivitäten des täglichen Lebens bzw. des Gehens. Bei Entlassung aus der Klinik (ca. 10. Tag post-OP) sollen die Patienten in der Lage sein, sich mit der neuen Hüft-TEP selbstständig, unter Beachtung der Kontraindikationen, zu bewegen und mindestens zehn Stufen mit Unterarmstützen zu steigen. Die Entzündungszeichen sollen langsam abklingen, die Hüftmuskulatur soll mindestens MFT 3 erreichen und die Beweglichkeit von Ext/Flex 0/0/90 sowie 30° Abd. soll möglich sein. Schwerpunkte der physiotherapeutischen Behandlung in den ersten zwei Wochen sind: Kreislauf-/Stoffwechselanregung, Unterstützung der Wundheilung, Patienteninformation, -beratung, Bewegungserweiterung, Stabilisation, ADL-Training und intensive Gangschule.

## 1.2 Frau Frisch geht auf Nummer sicher

**Schwerpunkte: Schenkelhalsfrakturen** treten häufig bei **älteren Menschen** auf. Hier bietet sich meist eine Versorgung mit **Hüfttotalendoprothesen (Hüft-TEP)** an. In der geriatrischen Rehabilitation wird das **physiotherapeutische Programm** individuell an den geriatrischen Patient angepasst. Nach Schenkelhalsfrakturen wird auf die Einschätzung der **Sturzgefahr und die Sturzprophylaxe** eingegangen.

### >> Fallbeispiel

Frau Frisch beginnt heute mit der Nachbehandlung in der geriatrischen Rehaklinik. Vor zwei Wochen erlitt sie nach einem Sturz eine mediale Schenkelhalsfraktur links. Diese wurde mit einer Hüft-TEP versorgt. Das linke Hüftgelenk darf schmerzadaptiert voll belastet werden. Aktuell nutzt Frau Frisch einen Rollator. Verordnet sind Krankengymnastik, Gangschule und Sturzprophylaxe.

Frau Frisch ist 77 Jahre, verheiratet, lebt mit ihrem Mann in einem kleinen Haus am Stadtrand, Bad, Wohn- und Schlafräume befinden sich ebenerdig, in den Keller und in die Waschküche sind zwölf Stufen zu bewältigen. Der Ehemann ist 79 Jahre und rüstig. Das Ehepaar hat drei erwachsene Kinder, zwei wohnen in der näheren Umgebung. Bis vor dem Sturz erledigte Frau Frisch Haushalt, Wäsche und leichte Gartenarbeit selbstständig, die Einkäufe gemeinsam mit dem Ehemann. Die finanzielle Situation von Familie Frisch ist gut.

Bei der Aufnahme in die Rehaklinik wurden bereits Teile des geriatrischen Assessment mit folgenden Ergebnissen durchgeführt:

Körpergröße: 167 cm, Gewicht: 73 kg, Summe Barthel-Index: 80

Die Einschränkungen der Alltagsaktivität sind im Bereich: Duschen/Baden, gehen > 50 m, Treppe steigen sowie An-/Auskleiden.

Summe Mini-Mental-Status-Test: 28

### Hauptindizien

Indizien	Hinweis auf	Klinische Kriterien
Frau Frisch, 77 Jahre	weiblich, höheres Alter	geriatrischer Bereich
Schenkelhalsfraktur vor zwei Wochen, versorgt mit Hüft-TEP	Behandlung nach Hüft-TEP Schema, Beginn 3. postoperative Woche	Zustand nach Hüft-TEP 3. Woche postoperativ
Verordnung: Krankengymnastik, Gangschule, Sturzprophylaxe	Die aktuelle Sturzgefahr muss geklärt werden.	
Hilfsmittel: Rollator	Patientin geht mit Rollator, normalerweise sind Unterarmgehstützen als Hilfsmittel indiziert, wahrscheinlich ist das Gehen damit zu unsicher.	→